



Cómo salvar corderos usando **ultrasonografía en ovinos**

Francisco Sales Z. / INIA Kampenaike
fsales@inia.cl

La mortalidad de corderos al parto es una de las principales causas de la baja productividad y rentabilidad en producción ovina. Si la mortalidad de corderos es alta en pariciones donde la oveja gesta un cordero, ésta es aún mayor en el caso de partos de mellizos, trillizos o más. Que la oveja pueda gestar y parir más de una cría por año es normal y esta condición natural de las ovejas puede ser aprovechada por el productor para incrementar su productividad, pero para que esto se materialice se deben disminuir las mortalidades al parto.

Es en este aspecto donde el diagnóstico de gestación por medio de la ultrasonografía, permite realizar una serie de manejos tendientes a aumentar la productividad del rebaño.

Mortalidad al parto y diagnóstico de gestación

Existen diversas causas asociadas a la mortalidad de corderos al parto. Sin embargo, ha sido demostrado que el bajo peso de los corderos al parto disminuye las posibilidades de sobrevivencia. En general, corderos mellizos son más livianos que corderos únicos, por lo que la posibilidad que mueran de inanición, depredadores, frío o la combinación de éstos son mayores. Por lo tanto, una posibilidad real de disminuir las mortalidades, está dado por la realización de manejos que permitan incrementar el crecimiento y peso de los corderos mientras estén en el vientre materno. Esto se logra mejorando la alimentación de la madre durante el último tercio de gestación (últimos 50 días).

Los recursos forrajeros o nutricionales son generalmente escasos en las explotaciones ovinas. Es por esto que el productor debe hacer un uso estratégico de éstos. Es en la búsqueda de hacer un uso eficiente de los recursos forrajeros donde el diagnóstico de gestación se

transforma en una herramienta fundamental.

La identificación de hembras con preñez única, melliza o bien que no quedaron preñadas al encaste se puede hacer tempranamente con la ecografía. Hembras secas que son improproductivas se pueden eliminar, liberando recursos forrajeros para aquellas ovejas que sí van a producir. Ovejas con gestación única, que tienen menores requerimientos que una mellicera se pueden destinar a campos generales. Las ovejas melliceras, que son las que pueden producir dos corderos y por lo tanto destetarán más kilos de cordero, pueden ser enviadas a campos rezagados o bien suplementadas, ya que al producir más, el productor puede invertir un poco más en su alimentación, con el fin de cubrir sus mayores requerimientos.

Ecografía en la práctica

Existen dos factores principales que aseguran el éxito del diagnóstico y por ende, que el trabajo se traduzca en mayor productividad. El primero es la experiencia y exactitud de quien realiza el diagnóstico. El segundo es que, una vez separadas las hembras melliceras, éstas sean alimentadas según sus necesidades.

La exactitud del diagnóstico depende de la experiencia del operador y el error no debiera ser mayor a un 5% cuando se diagnostica número de corderos o mayor a un 2% cuando se diagnostica solamente preñez, sin determinar el número de fetos. Para lograr esto, los animales deben ser encerrados en día anterior a la ecografía, ya que un rumen lleno dificulta la obtención de una imagen clara. Si los animales están alimentándose con material de baja calidad, rastrojos, coirón, etc., se debe dar mayor tiempo de destare para permitir un mayor vaciado del rumen, pero nunca más de 24 horas. El trabajo debe realizarse con calma, sin perros y con el menor estrés posible ya



que se trabaja con hembras preñadas. La ecografía no produce abortos ni pérdidas, pero los golpes en el corral o manga y el estrés sí.

El diagnóstico de preñez en ovinos puede llevarse a cabo a través la vía transabdominal (Foto 1) y la transrectal (Foto 1). Esto depende del equipo disponible, pero la utilización de la vía abdominal ha resultado ser, con el equipo adecuado, la de mayor rapidez.

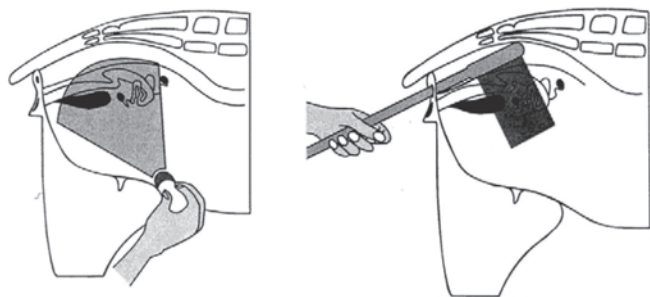
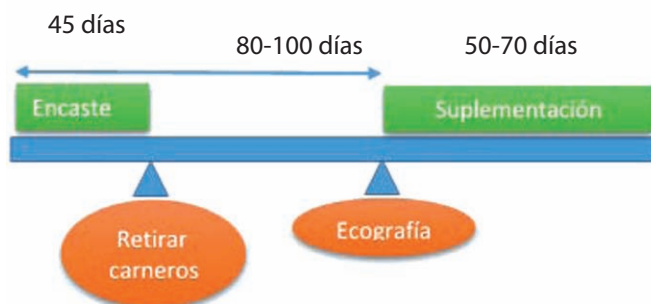

Foto 1. Vía Transabdominal y transrectal

En el caso de la vía transabdominal, el diagnóstico entre los 60 y 90 días de gestación es el rango adecuado. En gestaciones muy avanzadas (>120 días), es posible que no se visualice el feto por estar muy lejos del transductor o bien no se distinga el número de fetos, disminuyendo la exactitud. Por esto, **se recomienda realizar el diagnóstico a los 80-90 días de iniciado el encaste**. El encaste debe tener una duración no mayor a 45 días y se deben retirar los carneros para de esta forma asegurarse que las hembras que se diagnostiquen como no preñadas o secas, realmente estén secas y no estén preñadas con menos de 20 días, lo que no se verá a la ecografía, llevando a errores.



Al momento de la ecografía, los animales melliceros deben ser separados y llevados a un potrero con forraje suficiente. De no existir pasto en la pradera, se debe suplementar a la hembra. Cuánto suplementar dependerá de la condición de la pradera y esto se puede discutir con su asesor.

Aplicaciones prácticas

1. Eliminación de hembras secas: es el primer manejo a realizar, dado que son hembras no productivas. Esto permite, además de poder venderlas en una temporada estratégica, la liberación del recurso forrajero para las hembras restantes, además de disminución de costos (antiparasitario, mano de obra, forraje, etc.).
2. Separación de las hembras de gestación única de las múltiples: es la aplicación más importante, debiendo ser llevadas las ovejas múltiples a potreros rezagados, con mayor valor y aporte nutricional y con protección (viento), ya que tendrán mayores requerimientos nutricionales. Si se cuenta con forraje de suplementación, esto permite hacer un mejor uso del mismo, lo cual posibilitará la obtención de corderos de mayor peso al parto, asegurando una mayor sobrevivencia. Hay que mencionar que un alto número de corderos producto de partos múltiples muere, ya sea por bajo peso al parto, problemas climáticos, o una combinación de ambos, lo que ocurre con menor frecuencia en corderos de partos únicos.
3. Determinar corderas o borregas con preñez múltiple: estos animales jóvenes se encuentran aún en crecimiento, por lo que se debe asegurar el aporte nutricional adecuado ya que además tienen mayores requerimientos por la gestación.
4. Selección de las hembras de reemplazo: Las corderas nacidas de partos múltiples pueden ser seleccionadas para reposición, lo que permitirá incrementar la prolificidad del rebaño y así, el número de corderos por oveja. Esto generalmente no se realiza, dado que no se identifican estas hembras, seleccionándose las corderas "más grandes" para reposición, las que provienen principalmente de partos únicos, por lo que, indirectamente, se selecciona en contra de la prolificidad del rebaño.
5. Mejorar condición de hembras melliceras: Dado que los requerimientos nutricionales de las hembras melliceras es mayor, una mejor alimentación permitirá que éstas se recuperen para el próximo periodo de encaste, para lograr una preñez normal.
6. Separar gestaciones tardías de tempranas: se pueden formar piños por fecha de parición, lo que facilitará el control de parto, obteniéndose corderos de pesos similares, favoreciendo la entrega a venta, sin tener que rodear la totalidad de animales, con el gasto energético que esto significa.

Hay que destacar que si bien la ultrasonografía es una herramienta con una alta potencialidad, debe ser un eslabón más dentro de una cadena de manejos y tecnologías, como manejo de alimentación, control de condición corporal, manejo sanitario, selección animal, etc., que el productor debe aplicar en conjunto para lograr la mayor rentabilidad.

INIA más de 50 años
aportando al sector agroalimentario nacional

Más Informaciones:

INIA KAMPENAIKE / Angamos 1056, Casilla Nº 277
Punta Arenas, Región de Magallanes.

